AGC cosa fare e cosa non fare?

Karin Louise Andersson M.D, PhD

Direttore SOS Ginecologia Opsedale Piero Palagi

Referente clinico per lo screening cervicale

SST Servizio Sanitario della Toscana

Karolinska Institutet

Il sottoscritto ***Karin Louise Andersson***
in qualità di relatore

Convegno Nazionale GISCi

Torino, 2-3 Ottobre 2025

ai sensi dell'art. 76, comma 4 dell'Accordo Stato Regioni del 2 febbraio 2017 e del paragrafo 4.5. del Manuale nazionale di accreditamento per l'erogazione di eventi ECM

dichiara che negli ultimi due anni NON ha avuto rapporti con soggetti portatori di interessi commerciali in ambito sanitario.

Il **non** ordine del giorno

Background AGC

- Quasi tutti gli AGC originano dall'endocervice o dall'endometrio, ma occasionalmente anche oltre la valutazione porta a una diagnosi di malattia in un altro sito.

- I polipi endometriali, alterazioni reattive, la metaplasia tubarica sono esempi di disturbi uterini benigni che hanno stato associato con AGC.

- In letteratura però è riportato anche che fino a 38% delle donne con AGC ha una lesione CIN2+ ma in **4 -13% è presente un carcinoma invasivo.**

Schnatz PF et al., Obstet Gynecol 2006; 107:701. Zhao C et al., Gynecol Oncol 2009; 114:383.
Cheng WF et al., BJOG 2011; 118:34. Boyraz G et al., J Cytol 2017; 34:203. Saad RS et al., Acta Cytol 2006; 50:48

Background AGC

- Quasi tutti AGC originano dalla cervice/endometrio **ma occasionalmente** anche oltre la valutazione porta a una diagnosi di malattia in un altro sito.

- Il cancro alle ovaie/tube di Falloppio lo è il più comune di questi siti extrauterini ed è stato segnalato nello 0,1-0,6% dei casi pazienti affetti da AGC.

Schnatz PF et al., Obstet Gynecol 2006; 107:701. Zhao C et al., Gynecol Oncol 2009; 114:383.
Cheng WF et al., BJOG 2011; 118:34. Boyraz G et al., J Cytol 2017; 34:203. Saad RS et al., Acta Cytol 2006; 50:48

Background AGC

- Gli AGC sulla citologia cervicale sono associati a malattie precancerose o maligne in circa il 30% dei casi.
- Fenomeno di coesistenza squamo-ghiandolare…la valutazione istologica risulta squamosa piuttosto che ghiandolare.

Zhao C, et al., Gynecol Oncol 2009; 114:383. 17. Sharpless KE et al., Obstet Gynecol 2005; 105:494.
Geier CS et al., Am J Obstet Gynecol 2001; 184:64. Chhieng DC, Elgert P, Cohen JM, Cangiarella JF. Clinical significance of atypical glandular cells of undetermined significance in postmenopausal women. Cancer 2001; 93:1. DeSimone CP et al., Obstet Gynecol 2006; 107:1285.
Tam KF et al., Gynecol Oncol 2003; 91:603. Scheiden R et al., BMC Cancer 2004; 4:37. Hammoud MM et al., J Reprod Med 2002; 47:266.

Coexisting squamous cytologic abnormality

Approximately **one-half of patients** with AGC have a coexisting squamous cytologic abnormality (atypical squamous cells or a squamous intrepithelial lesion), and these patients appear to be **more likely to have a squamous rather than a glandular lesion.**

Zhao C, Austin RM, Pan J, et al. Clinical significance of atypical glandular cells in conventional pap smears in a large, high-risk U.S. west coast minority population. Acta Cytol 2009; 53:153.
Wright TC Jr, Cox JT, Massad LS, et al. 2001 Consensus Guidelines for the management of women with cervical cytological abnormalities. JAMA 2002; 287:2120.
Geier CS, Wilson M, Creasman W. Clinical evaluation of atypical glandular cells of undetermined significance. Am J Obstet Gynecol 2001; 184:64.

Cosa succede con gli AGC?

- Uno studio del registro nazionale svedese ha incluso per la prima volta **14.625 pazienti affetti da AGC hanno riportato campioni citologici cervicali che sono stati seguiti per un massimo di 15,5 anni**.

- Al follow-up del campione citologico AGC all'interno **sei mesi**, sono state rilevate le seguenti istologie:
  - Carcinoma cervicale squamoso - 0,3%
  - Adenocarcinoma cervicale - 0,99%

Wang J, Andrae B, Sundström K, et al. Risk of invasive cervical cancer after atypical glandular cells in cervical screening: nationwide cohort study. BMJ 2016; 352:i276

Cosa succede con gli AGC? ..cont

- Le pazienti con AGC hanno continuato ad avere un rischio più elevato di cancro cervicale rispetto alle pazienti con citologia normale fino a 15,5 anni, **con il rischio più elevato entro 3,5 anni,** e poi diminuendo nel tempo.
- Rispetto ai pazienti con indice citologico normale, i rischi erano **24 volte tra 0,5 e 3,5 anni,** 10 volte tra 3,5 e 6,5 anni e 4,8 volte tra 10,5 e 15,5 anni.

Wang J, Andrae B, Sundström K, et al. Risk of invasive cervical cancer after atypical glandular cells in cervical screening: nationwide cohort study. BMJ 2016; 352:i276

Glandular lesions: HPV related and NO HPV related

Different s with different prognosis and

Perché importa??

Park KJ, Histopathology 2020

HPV related: 9
-usual typ
-villog
-m
intestinal type
-n us, signet-ring cell type

NON-HPV related: 5-10 %
-gastric type (wide spectrum oflesions-3 %) includingMDA
-endometrioid type
-clearcell type
-mesonephric type
-(serous type??)

LG-CIGN HPV → HG-CIGN/AIS "usualtype" → HPV relatedADCA

Atypical Lobular Endocervical Glandular Hyperplasia → G-AIS → GastrictypeADCA Non HPV related

Il ruolo dell'HPV

- Studio di coorte di oltre **1,5 milioni** di pazienti seguiti per più di un decennio.
- L'immediato rischio di CIN 3+ in pazienti con AGC (tutte le categorie) alla citologia e PAP/HPV sconosciuto l'anamnesi (n 3252) era aumentata in coloro che erano positivi all'HPV rispetto a coloro che erano HPV-negativi **(26% vs 1%).**

Egemen D, Cheung LC, Chen X, et al. Risk Estimates Supporting the 2019 ASCCP RiSK- Based Management Consensus Guidelines.

J Low Genit Tract Dis 2020; 24:132.

La colposcopia...

La colposcopia nell' AGC

NEGATIVA (VIS CC)

ESAME ISTOLOGIO NEGATIVO

INSODDISFACIENTE per mancata esplorabilità della giunzione squamo-cellulare

AGC – **cosa fare** e non fare?

Colposcopia insoddisfacente per in-esplorabilità del canale cervicale

necessità di indagine dell’endocervice
brush citologico/curettage/ (isc)

Una questione della giunzione

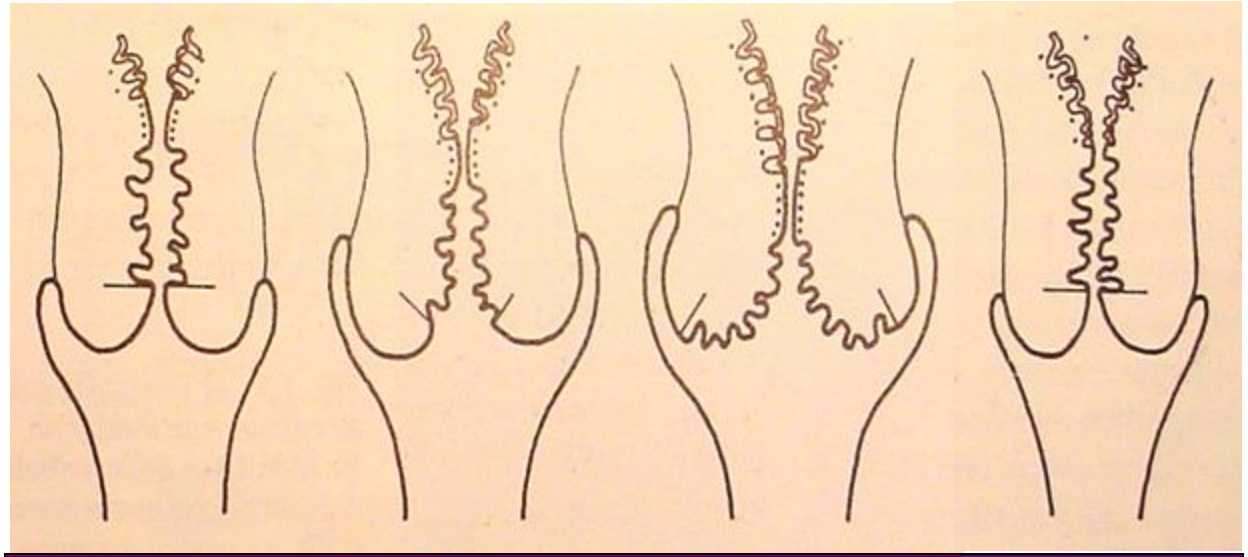

Età prepubere	Età fertile	Età fertile	Menopausa

...Una questione della giunzione

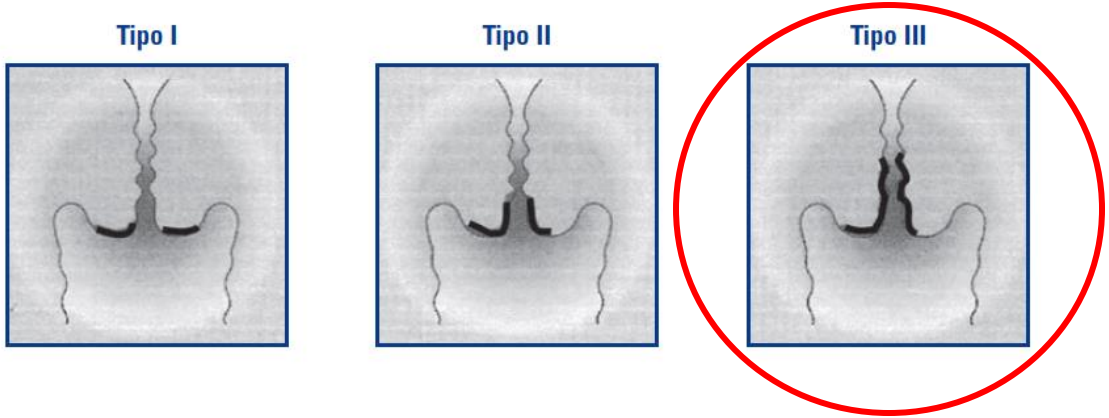

SNLG Regioni 14

REGIONE TOSCANA

Linee guida di prevenzione oncologica.
Percorsi organizzativi e diagnostici

Raccomandazioni per la gestione della citologia: cellule ghiandolari atipiche (atypical glandular cells "AGC")

Andersson KL, Ghelardi A. 2015

Servizio Sanitario della Toscana

Data di pubblicazione: 2010

Data di aggiornamento: 2015

ASCCP

Initial Workup of Women with Atypical Glandular Cells (AGC)

All subcategories *(except atypical endometrial cells)*	***Atypical Endometrial Cells***

Considerazione della presenza o meno di cellule endometriali

Fattore età

Perkins et al. *Journal of Lower Genital Tract Disease* • Volume 24, Number 2, April 2020

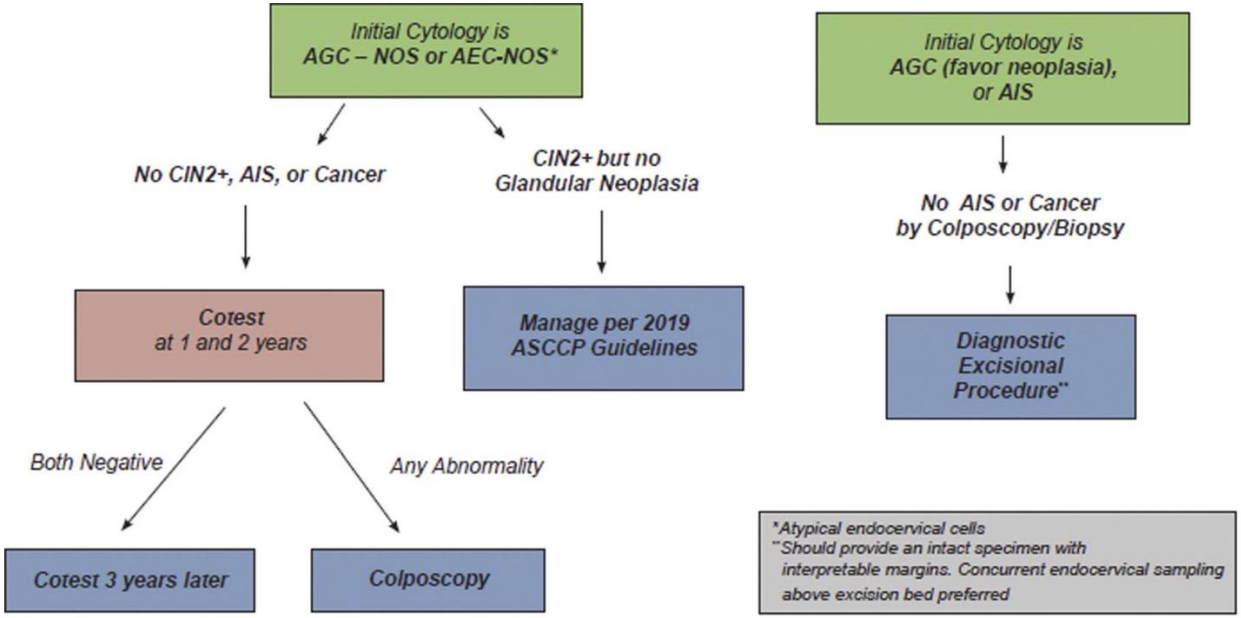

© Copyright, 2020, ASCCP. All rights reserved. ASCCP

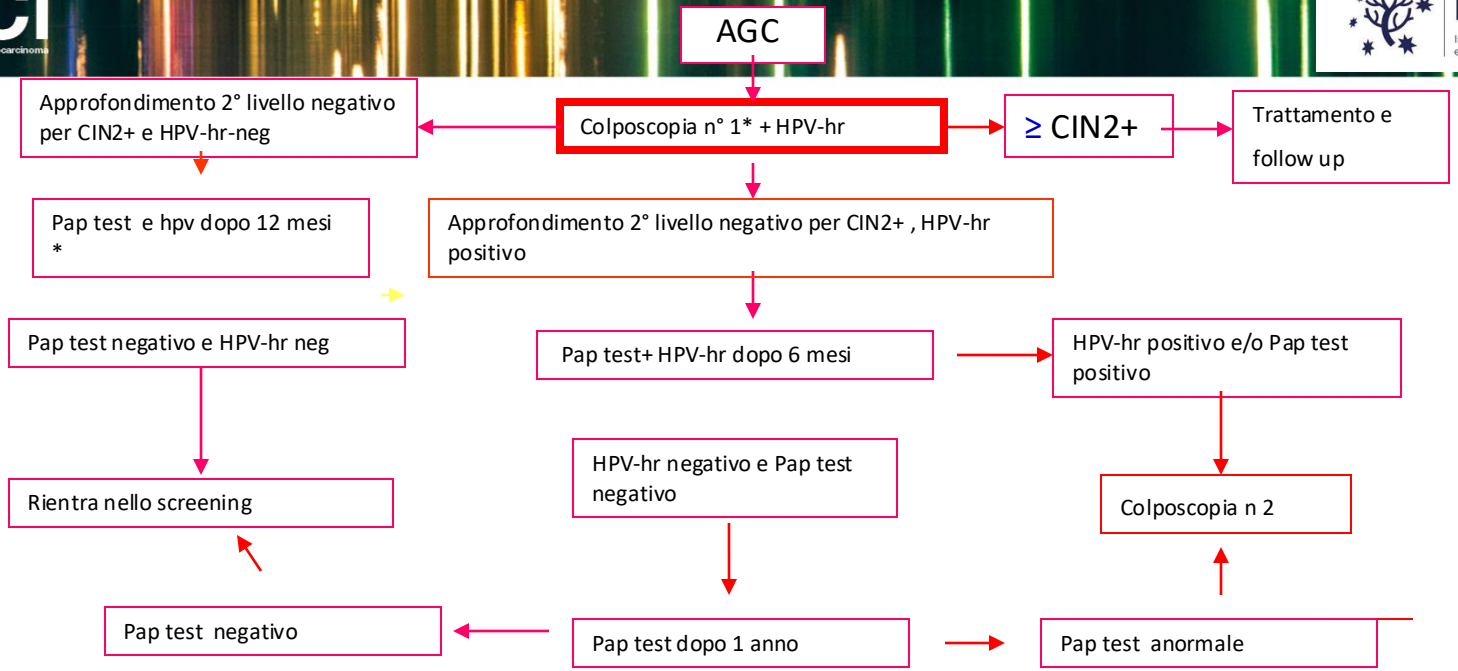

§ nel caso di giunzione non visualizzata – CONIZZAZIONE diagnostica (da valutare in funzione dell'età e del desiderio di prole).

Test HPV NEGATIVO: ECO TV E O ISTEROSCOPIA

*se il Pap test è negativo la donna rientra nello screening

*se il Pap test è negativo la donna rientra nello screening

AGC

In one retrospective study of 662 patients with AGC, the overall rate of malignancy was highest in patients ≥ 50 years (15 percent) compared with those ages 40 to 49 years (2.8 percent) or <40 years (2.0 percent). In patients ≥ 50 years, endometrial malignancy was most common, whereas in patients <40 years, cervical malignancy was most common.

Zhao C, Florea A, Onisko A, Austin RM. Histologic follow-up results in 662 patients with Pap test findings of atypical glandular cells: results from a large academic womens hospital laboratory employing sensitive screening methods. Gynecol Oncol 2009; 114:383. Sharpless KE, Schnatz PF, MandavilliS, et al. Dysplasia associated with atypical glandular cells on cervical cytology. Obstet Gynecol 2005; 105:494, Zhao C, Austin RM, Pan J, et al. Clinical significance of atypical glandular cells in conventional pap smears in a large, high-risk U.S. west coast minority population. Acta Cytol 2009; 53:153.

AGC

- ✓ Età della paziente (prevalenza della patologia)
- ✓ Positività del HPV
- ✓ Valutazione e visibilità della giunzione e del canale
- ✓COMPLICANZE POST- CHIRURGICHE

OVERTREATMENT ISSUE

….E i ginecologi?

SST Servizio Sanitario della Toscana

Discontent and Confusion:
Primary Care Providers' Opinions and Understanding of Current Cervical Cancer Screening Recommendations

Emily Boone, BS[1], LaVonna Lewis, PhD, MPH[1], and Michael Karp, MD[2]

J Womens Health, 2016



59 % riconosce l'autorevolezza dell nuove linee guida

Ma solo 15 % le applica realmente

Dal punto di vista clinico… cosa fare o non fare??

Non esitare inviare per secondo opinione
(routine nell’ambito cito-patologico)

Ricordiamoci che…

More testing does NOT guarantee “safe and sound”

…Fondamentale la **qualità** di tutte le fasi del percorso –

prelievo (i test)
laboratorio (centralizzato)
gestione (tutte le fasi)

….Cosa fare e non fare quando AGC?

Protocolli /raccomandazioni

Riconoscere situazioni confondenti etp /poliposi cervicale / gravidanza

Semiotica – ginecologia clinica – setting di screening

Conclusioni

- ✓ **Elemento nel contesto dello screening più complesso – con l'integrazione di US/ISC**
- ✓ **Età rimane un concetto centrale nella gestione**
- ✓ **Controlli di qualità – percorsi condivise nel vs setting**

Grazie per l’attenzione!

karinlouise.andersson@uslcentro.toscana.it

SST Servizio Sanitario della Toscana

Karolinska Institutet

GISCi Gruppo Italiano Screening del Cervicocarcinoma