GISCi

Gruppo Italiano Screening del Cervicocarcinoma

Documento sulla refertazione di anatomia patologica nello screening

Ezio Venturino

CONVEGNO NAZIONALE GISCi

Torino 2-3 Ottobre 2025

Gruppo di lavoro:
Luigi Baron Laura Botticelli Gabriele Carlinfante Rossella Luise Luigia Macrì Daniele Tota Yuri Musizzano Rossella Ponte Fabrizio Zanconati

Il sottoscritto Ezio Venturino

ai sensi dell'art. 3.3 sul Conflitto di Interessi, pag. 17 del Reg. Applicativo dell'Accordo Stato-Regione del 5 novembre 2009,

dichiara

X *che negli ultimi due anni NON ha avuto rapporti diretti di finanziamento con soggetti portatori di interessi commerciali in campo sanitario*

- *Valutazione macroscopica*
- *Valutazione microscopica*
- *Determinazione fattori prognostici e/o predittivi*
- *Diagnosi anatomo-patologica*

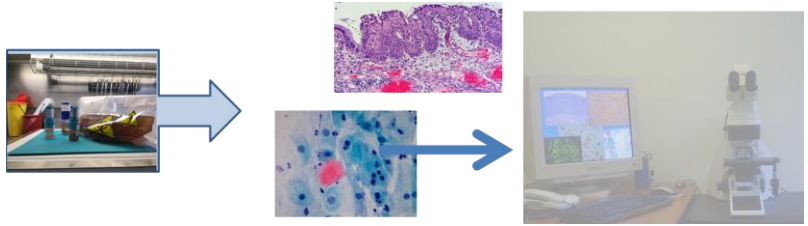

REFERTO ANATOMO-PATOLOGICO

Il ruolo del patologo

- Diagnostica citologica (PAP-TEST)
- Diagnostica istopatologica (istologia)
- Indagini con Biomarker (HPV-test, p16 etc.)
- Indagini di biologia molecolare

IL REFERTO ISTOLOGICO NEI PROGRAMMI DI SCREENING CERVICO-VAGINALI

PREREQUISITI

conoscenze, abilità o condizioni che bisogna già possedere prima di iniziare un'attività

PREREQUISITI

- **CAMPIONE BIOLOGICO**
  - preservato alterando il meno possibile la qualità delle cellule
  - ottenuto con un adeguato prelievo, preparazione e conservazione (variabili preanalitiche)
  - conoscenza che La qualità del campione ha ripercussioni sulla sicurezza della paziente
  - controllo delle variabili preanalitiche nella pratica istopatologica
- **FISSAZIONE**
  - Tempo di fissazione
  - Tipo di fissativo (concentrazione e pH)
  - Adeguato volume di fissativo rispetto al campione
  - la formaldeide al 4% (FORMALINA 10%)tamponata è allostato dell’arte il fissativo d’eccellenza per i campioni da sottoporre a esame istologico
- **PROCESSAZIONE DEL TESSUTO**
  - disidratazione e diafanizzazione
  - Inclusione
  - Sezione microtomica e allestimento vetri

PREREQUISITI

Classificazione in tre gradi

1. CIN1, displasia squamosa lieve, condiloma piano, atipia coilocitica, coilocitosi.
2. CIN2, displasia squamosa moderata.
3. CIN3, displasia squamosa grave/ carcinoma squamoso in situ

CLASSIFICAZIONE IN DUE GRADI WHO 2014

Low grade squamous intraepitelial lesion (LSIL)	High grade squamous intraepitelial lesion (HSIL)

CLASSIFICAZIONE IN DUE GRADI WHO 2014

CLASSIFICAZIONE WHO INTEGRATA

Mantenere la classificazione «two – TIERED» indicando il grado di CIN tra parentesi

1. LSIL - Lesione squamosa intraepiteliale di Basso Grado (CIN1)
    1. Modificazioni HPV associate, ma basso potenziale di progressione
2. HSIL - Lesione squamosa intraepiteliale di Alto Grado (CIN2) e (CIN3)
    1. Comune comportamento da precursore del carcinoma

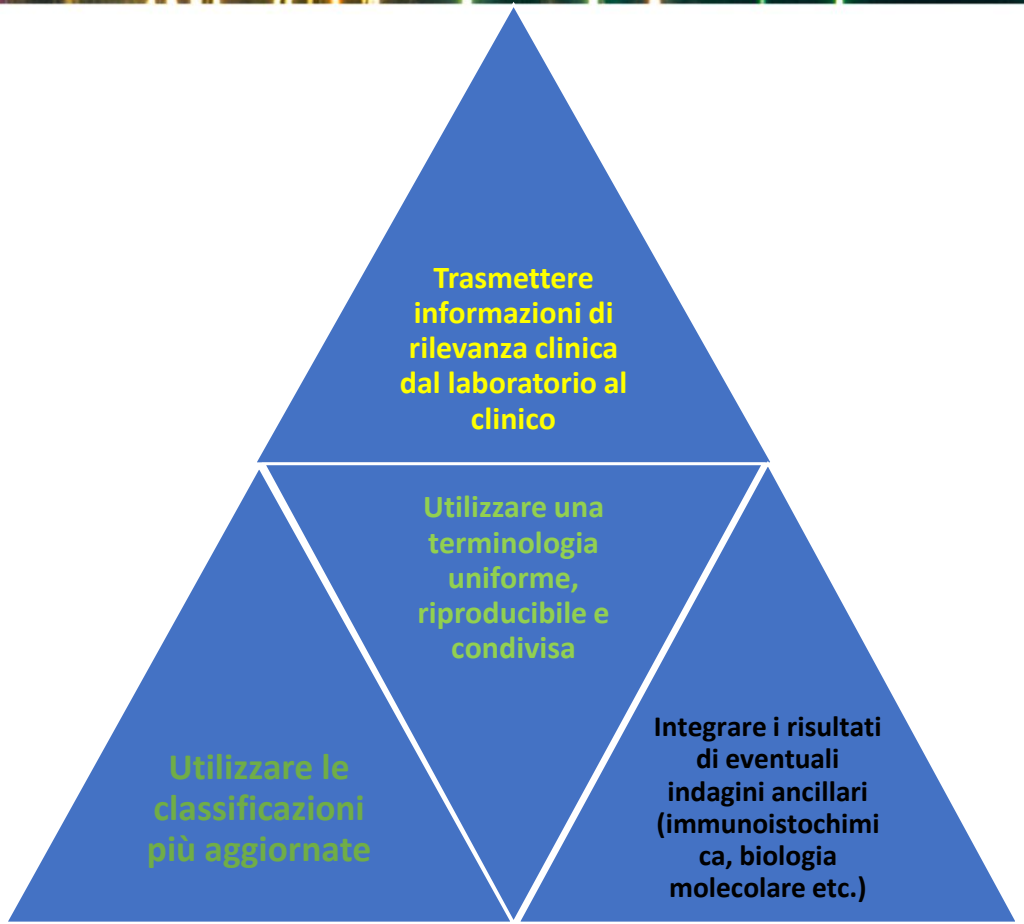
Trasmettere informazioni di rilevanza clinica dal laboratorio al clinico
Utilizzare una terminologia uniforme, riproducibile e condivisa
Utilizzare le classificazioni più aggiornate
Integrare i risultati di eventuali indagini ancillari (immunoistochimica, biologia molecolare etc.)

Le informazioni contenute nel referto del patologo includono informazioni prognostiche per la paziente e per l'équipe clinica curante.

IL CONTENUTO AVRÀ UTILITÀ NELLA GESTIONE CLINICA: FOLLOW-UP, ULTERIORE INTERVENTO CHIRURGICO, RADIOTERAPIA O CHEMIOTERAPIA O UNA COMBINAZIONE DI QUESTE MODALITÀ.

TIPI DI REFERTO

- **Referto descrittivo (narrativo)**
- **Referto Sinottico**
- **Referto strutturato**



Referto strutturato

- Uso di check-list strutturate contenenti gli elementi chiave

- Garanzia di data-set utili per lo staging, la prognosi e il managment clinico

IL REFERTO ISTOLOGICO NEI PROGRAMMI DI SCREENING CERVICO-VAGINALI

- INTRODUZIONE
- OBIETTIVI DEL DOCUMENTO
- TIPOLOGIA DI PRELIEVI
- LA REFERTAZIONE DELL'ESAME ISTOLOGICO
- ESAME MACROSCOPICO
- CLASSIFICAZIONE DELLE LESIONI PRECANCEROSE E CARCINOMI HPV
- STATO DEI MARGINI
- IMMUNOISTOCHIMICA
- CONTROLLO DI QUALITA'
- MONITORAGGIO INDICATORI
- BIBLIOGRAFIA

OBIETTIVI DEL DOCUMENTO

fornire raccomandazioni per la refertazione istologica nei programmi di screening cervico-vaginale con riferimento a standard e linee guida, applicabile alla diagnostica di:

- curettage,
- biopsie incisionali,
- campioni escissionali

Premesso che lo spettro delle lesioni cervicali nell'ambito dello screening comprende:

- lesioni intraepiteliali squamose
- lesioni ghiandolari
- carcinomi invasivi

I carcinomi invasivi rappresentano comunque nel panorama italiano ed europeo una minoranza dei casi, potendo essere definiti rari e **nella grande maggioranza dei casi, il referto istologico riporterà diagnosi di lesioni preinvasive.**

RACCOMANDARE L'APPROCCIO SINOTTICO ALLA REFERTAZIONE → FAVORIRE LA TRANSIZIONE VERSO IL REFERTO STRUTTURATO

TIPOLOGIA DI PRELIEVI

- In base alla modalità di prelievo si distinguono:
- **Curettage endocervicale**
- **Biopsia cervicale**
- **Elettroresezioni con "ansa" diatermica** (es. *Large loop excision of the transformation zone*-LLETZ o Loop Electro Excision Procedure-LEEP)
- **Cono cervicale con lama a freddo**
- **Cono cervicale con laser**

In base alle dimensioni, i campioni escissionali (da ansa e da conizzazione) possono essere classificati sec. International Collaboration on Cancer Reporting (ICCR) in:

- **Tipo 1**: almeno 6 mm fino a 10 mm;
- **Tipo 2**: da 10 a 15 mm,
- **Tipo 3**: > 15 mm

LA REFERTAZIONE DELL'ESAME ISTOLOGICO

Raccomandiamo l'abbandono del referto narrativo in favore del referto sinottico, partendo da una checklist ad uso interno al laboratorio che discenda dalle linee guida nazionali e internazionali validate e comprenda tutti i dati "core" distinti rispetto ai dati "non core":

Dati "core"

- Sono gli elementi essenziali per la gestione clinica, la stadiazione e la prognosi della neoplasia e dovrebbero essere caratterizzati da un livello di evidenza III-2 o superiore (sec. la classificazione dei livelli di evidenza del National Health and Medical Research Council). In rari casi, anche qualora il livello di evidenza III-2 non sia raggiunto, un dato può essere considerato 'core' qualora vi sia consenso unanime del gruppo di esperti.
- È normalmente considerato "core" un sistema di stadiazione adeguato (es. stadio pTNM), e la sintesi di tutti i dati "core" è considerata lo standard di refertazione minimo per una specifica neoplasia.

Dati "non-core"

- Sono i dati che, secondo parere unanime, dovrebbero essere inclusi nel referto ma non sono supportati da prove di livello di evidenza III-2: tali elementi, benché potenzialmente importanti e raccomandati nella pratica clinica, non sono ancora validati né utilizzati regolarmente per la gestione delle pazienti.

ESAME MACROSCOPICO

Curettage endocervicale: descrizione del materiale visibile, riportando il numero di eventuali frammenti riconoscibili; misurazione dei frammenti di dimensioni >2 mm.

A tale proposito si sottolinea come la successiva valutazione (microscopica) dell'adeguatezza dei campioni da curettage sia supportata da una letteratura estremamente scarsa: un lavoro recente (Am J Clin Pathol 2022;158:378-382) stabilisce una soglia minima di 10.000 cellule per porre diagnosi di HSIL e considera inadeguato un campione comprendente meno di 1000 cellule.

Biopsie:

Dovrebbero essere inviate in formalina, eventualmente già orientate su cartina in sede di colposcopia;

Descrivere il numero di frammenti e misurarne il diametro massimo (idealmente, compreso tra 4 e 7 mm) e lo spessore (idealmente compreso tra 2 e 4 mm).

I campioni di diametro massimo >5 mm possono essere bisezionati lungo l'asse maggiore, qualora orientati o orientabili.

Biopsia conoide 'regolare':

Dovrebbe essere descritta come "lembo conoide di portio" precisandone le seguenti caratteristiche:

evidenza macroscopica del canale cervicale (canale cervicale visibile / senza evidente canale cervicale);

presenza o assenza di repere (posto di norma ad ore 12);

misurazione delle tre dimensioni in base alla presenza o meno di repere;

chinatura del margine di exeresi riconoscibile.

campionamento con prelievi consecutivi paralleli alla lunghezza, procedendo da ore 9 ad ore 3

Esempi: *"lembo conoide di portio privo di repere, della **lunghezza** di N mm, con **diametri** di N mm e N mm (materiale incluso in toto con prelievi consecutivi, paralleli alla lunghezza, previa chinatura del margine di exeresi visibile)''*

*"lembo conoide di portio con punto di repere in filo, della **lunghezza** di mm X, con **diametro antero-posteriore** di mm X e **diametro trasverso** di mm X (materiale incluso in toto con prelievi consecutivi, paralleli alla lunghezza, da ore 9 ad ore 3, previa chinatura del margine di exeresi visibile)"*

Le misure del cono

- Le linee guida ESGO per favorire l'uniformità e la standardizzazione nelle comunicazioni indica le tre misure del cono e l'ordine in cui vanno indicate nel referto:
  - Dimensione antero-posteriore
  - Dimensione trasversa
  - Dimensione lunghezza

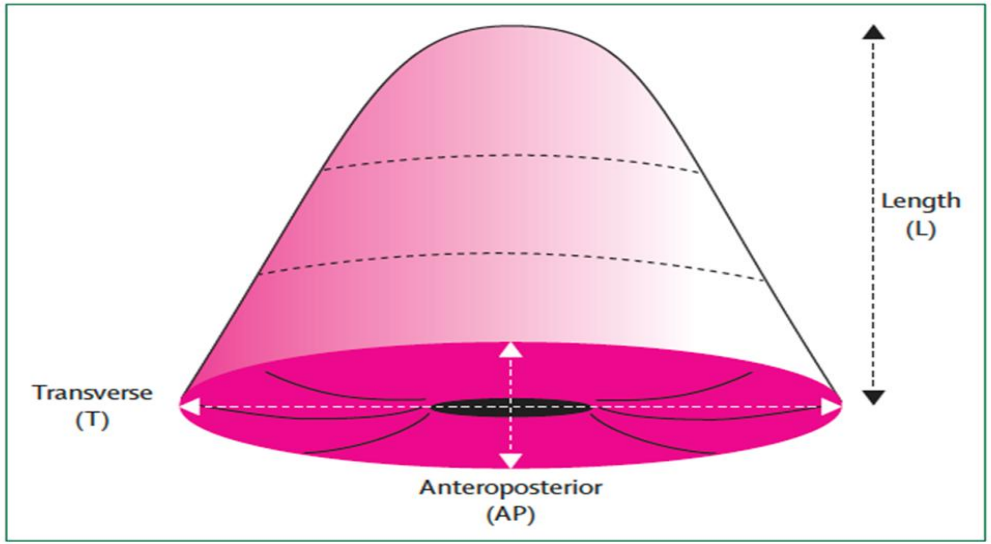

Cone volume	
Fluid displacement technique	Volumetric tube
Formula	Semi-ellipsoid: volume=(π/6) × anteroposterior dimension × transverse dimension × length
Cervical dimensions	
Length	Distance between the ectocervical (external or distal) and endocervical (internal or proximal) margin; if this distance is measured by ultrasonography it should be done with an empty bladder and without applying pressure on the cervix
Anteroposterior dimension	Distance between the anterior and posterior aspect in the midsection of the cervical canal in the sagittal view
Transverse dimension	Distance from side to side in the transverse view in the midcervix
Cervical volume	
Three-dimensional transvaginal ultrasonography	Three-dimensional volumetric software
Formula	Cylinder: volume=π × ([anteroposterior dimension + transverse dimension]/4)^2 × length

Maria Kyrgiou et Al.
***Lancet Oncol* 2022; 23: e385–92**

CLASSIFICAZIONE DELLE LESIONI PRECANCEROSE E CARCINOMI HPV

- **CLASSIFICAZIONE DELLE LESIONI PRECANCEROSE E CARCINOMI HPV**
- LSIL (CIN1)
- HSIL (CIN2, CIN3)
- CARCINOMA SQUAMOSO
- ADENOCARCINOMA IN SITU (AIS)
- ADENOCARCINOMA INVASIVO

Sia LAST sia WHO raccomandano di far seguire alla designazione SIL la categoria CIN tra parentesi, per es. “HSIL (CIN2)”. In caso di incertezza diagnostica, può essere utile l’immunocolorazione per la p16 (Darragh et al., 2012; Castle et al., 2020).

STATO DEI MARGINI

- **Lo stato dei margini deve essere assolutamente riportato nel referto istologico**, sia in caso di lesione intraepiteliale che di neoplasia invasiva preferibilmente precisando la distanza minima espressa in mm dal margine di resezione più vicino
- Il grado della lesione (L-SIL/H-SIL) eventualmente presente sul margine deve essere specificato indicando se l'estensione è focale o diffusa e **ove possibile quali margini sono interessati o indenni** (esocervicale, endocervicale e radiale o profondo)
- **L'impossibilità di valutare correttamente lo stato dei margini va comunque esplicitata spiegandone i motivi**
- **I margini negativi in una conizzazione non necessariamente sono indicativi di radicalità**, così come i margini positivi non necessariamente riflettono un residuo di lesione

IMMUNOISTOCHIMICA

- Indagini immunoistochimiche d'ausilio alla valutazione morfologica sono le immunocolorazioni per il Ki67(Mib1) e per la p16.
- **In particolare, la p16 è un marker surrogato di HPV che permette un'affidabile distinzione tra lesioni HPV-correlate e lesioni HPV-indipendenti**
- È raccomandato che nel referto i per **la p16 venga espresso in base al tipo di positività**:
- *La positività vera, da considerar della p16, corrisponde ad una colorazione nucleo-citoplasmatica intensa e ");*
- Sono da considerarsi negative pe ssione soltanto citoplasmatica, la positività di singole cellule ed il c
- L'associazione della positività "b consente di differenziare l'iperespressione 'vera' della p16 rispetto ad e ignificato clinico; tuttavia, la distinzione tra LSIL e HSIL non può essere nocolorazione per la p16 né mediante il test HPV (WHO Classification of Tu é la diagnosi resta fondata su criteri essenzialmente morfologici.
- Altre immunocolorazioni possono essere riservate a casi selezionati in conte e prognostica (es: ProExc etc)
- Se nell'ambito delle H-SIL il ruolo della P16 è ben acclarato da un punto di vi ostico della P16 nel predire la progressione delle L-SIL ad H-SIL. Altri markers quali la CK7 o il li vista prognostico nel predire la progressione delle L-SIL ad H-SIL così pure la CK 17, quest'ultima sia nel gruppo degli AIS che degli ADK invasivi, ma necessitano di ulteriori conferme.

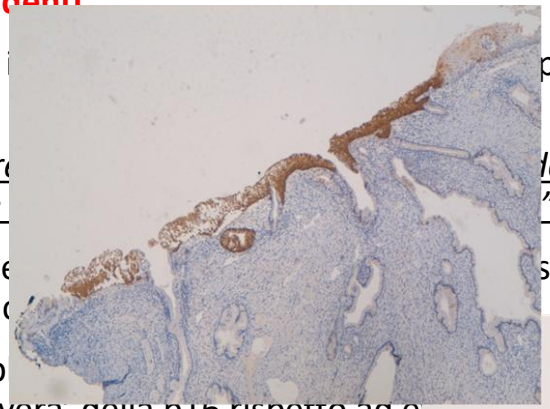

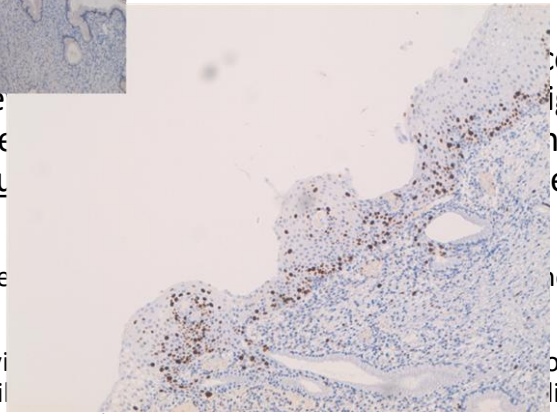

CONTROLLO DI QUALITA'

Non risultano enunciati in documenti di linee-guida o standard di qualità indicatori o standard di sufficienza specifici per il volume della casistica ISTOPATOLOGICA annuale.

MONITORAGGIO INDICATORI

Indicatori di qualità (fase preanalitica)

- 1- numero di biopsie cervicali e curettage con diagnosi istologica di inadeguatezza/insufficiente rappresentatività in rapporto al numero totale di biopsie cervicali-curettage
- 2- numero di campioni escissionali (da conizzazione) con margine-i positivi in rapporto al numero totale di conizzazioni
-

Indicatori di prevalenza e concordanza (fase analitica)

- 3- numero di diagnosi istologiche positive su biopsie cervicali (curettage) in rapporto al numero totale di biopsie cervicali (curettage)
- 4- numero di diagnosi HSIL, carcinoma squamoso o adenocarcionoma in situ o invasivo sui campioni escissionali (ansa o conizzazione) in rapporto al numero totale di conizzazioni

Sarebbe auspicabile introdurre ulteriori indicatori di concordanza cito-istologica ed isto-istologica:

- percentuale di diagnosi positive su Pap test confermate su successivo campione istologico (biopsia o curettage).

- percentuale di diagnosi di HSIL, carcinoma squamoso e adenocarcionoma in situ o invasivo su Pap test confermate su successivo campione istologico (biopsia o curettage).

- percentuale di diagnosi di HSIL, carcinoma squamoso e adenocarcionoma in situ o invasivo su biopsia o curettage confermate all'esame del successivo campione escissionale (ansa o conizzazione).

Per gli scopi della presente trattazione non si è ritenuto di includere indicatori relativi alle lesioni di grado non definibile o ambigue

Il presupposto per la validazione di tali indicatori dovrebbe idealmente essere l'omogeneità del campionamento (in particolare per le conizzazioni) e dell'allestimento del materiale (es. numero e livelli delle sezioni, impiego dell'immunoistochimica, orientamento o meno delle biopsie inviate in esame). È inoltre fondamentale, in particolare per i confronti isto-istologici ma anche per i confronti cito-istologici, valutare la rappresentatività dei campioni istologici in termini di tipologia di epitelio (endocervicale e squamoso) ed in particolare il campionamento della zona di trasformazione.

Bibliografia:

- WHO Classification of Tumours-Female Genital Tumours, 5th Edition, Volume 4, 2020
- Linee guida IARC (International Agency for Research on Cancer). Cervix Cancer
- Redman CWE, at al; European Federation for Colposcopy and Pathology of the Lower Genital Tract (EFC) and the European Society of Gynecologic Oncology (ESGO). *European consensus statement on essential colposcopy.* Eur J Obstet Gynecol Reprod Biol. 2021 Jan;256:57-62.
- McGee AE, et al; European Federation for Colposcopy and Pathology of the Lower Genital Tract (EFC) and the European Society of Gynaecological Oncology (ESGO). *European consensus statement on expert colposcopy.* Eur J Obstet Gynecol Reprod Biol. 2023 Nov;290:27-37.
- Screening. IARC Handbooks of Cancer Prevention, Vol 18 IARC Press, Lyon, 2020.
- Salvo G, Odetto D, Saez Perrotta MC, et al. Int J Gynecol Cancer 2020;30:1215-23.
- CAP. Protocol for the Examination of Excision Specimens From Patients With Primary Carcinoma of the Uterine Cervix, Version: 4.4.2.0 march 2023
- CAP. Protocol for the Examination of Resection Specimens From Patients With Primary Carcinoma of the Uterine Cervix, Version: 5.1.1.0 april 2023
- Krishnamurti UG, Crothers BA, Birdsong GG, Klepeis V, et al. *Protocol for the Examination of Specimens From Patients With Carcinoma of the Uterine Cervix*, College of American Pathologists, Washington 2023.
- RCPA. structured reporting protocol for excisions and colposcopic biopsies performed for the diagnosis and treatment of pre-invasive cervical neoplasia 1st edition 2017
- ICCR. Carcinoma of the Cervix Histopathology Reporting Guide
- Piano Nazionale della Prevenzione 2020-2025
- E. Bonoldi A. Russo A. *Sapino. Il referto di anatomia patologica: atto fondamentale nella diagnosi oncologica. Osservatorio sulla condizione assistenziale dei malati oncologici 2022*
- Cervical Screening Programme: histopathology reporting handbook - GOV.UK (www.gov.uk) com.
- Alqabbani R, Chan J, Goldberg A. *Adequacy in Endocervical Curettage.* Am J Clin Pathol 2022;158:378-382.
- Ganesan R, Arif S, Arora R, Evans M, et al. *Tissue pathways for gynaecological pathology,* The Royal College of Pathologists, London, 2023.
- Ganesan R, Singh N, Williams AT. *Dataset for histological reporting of cervical neoplasia,* The Royal College of Pathologists, London, 2021
- Ireland-Jenkin K and Newman M. *Cervical cancer structured reporting protocol,* Royal College of Pathologists Australasia, Surry Hills, 2013.

Hanno partecipato alla stesura del documento

Luigi Baron
Laura Botticelli
Gabriele Carlinfante
Rossella Luise
Luigia Macrì
Daniele Tota
Yuri Musizzano
Rossella Ponte
Fabrizio Zanconati

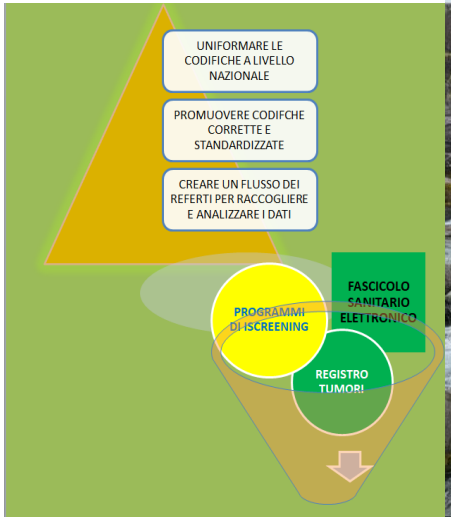



Grazie per l’attenzione