Azienda Ospedaliera Città della Salute e della Scienza di Torino

G. MAINA

E.PIOVANO

S. PRIVITERA

B.GHIRINGHELLO

Parità: 1011+1
U.M. 14.4.2013
Paziente gravida (34ª settimana)

E.M. A. aa 37

3.10.2013: I livello: AGC

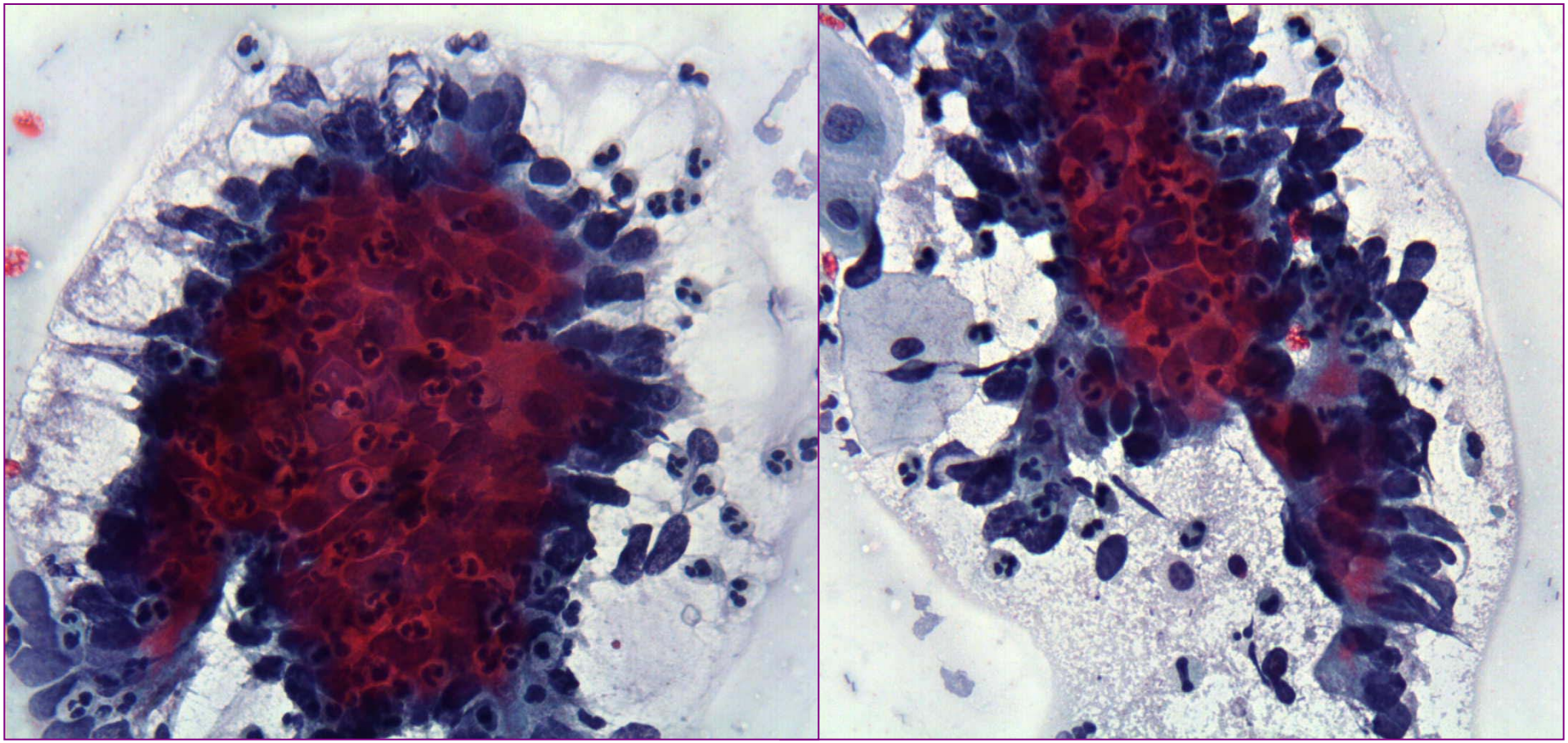

E.M. A. aa 37

28/11/13

COLPOSCOPIA: epitelio bianco ispessito e punteggiatura irregolare
LINEA SQUAMO-COLONNARE: visibile
GRADING COLPOSCOPICO: 2

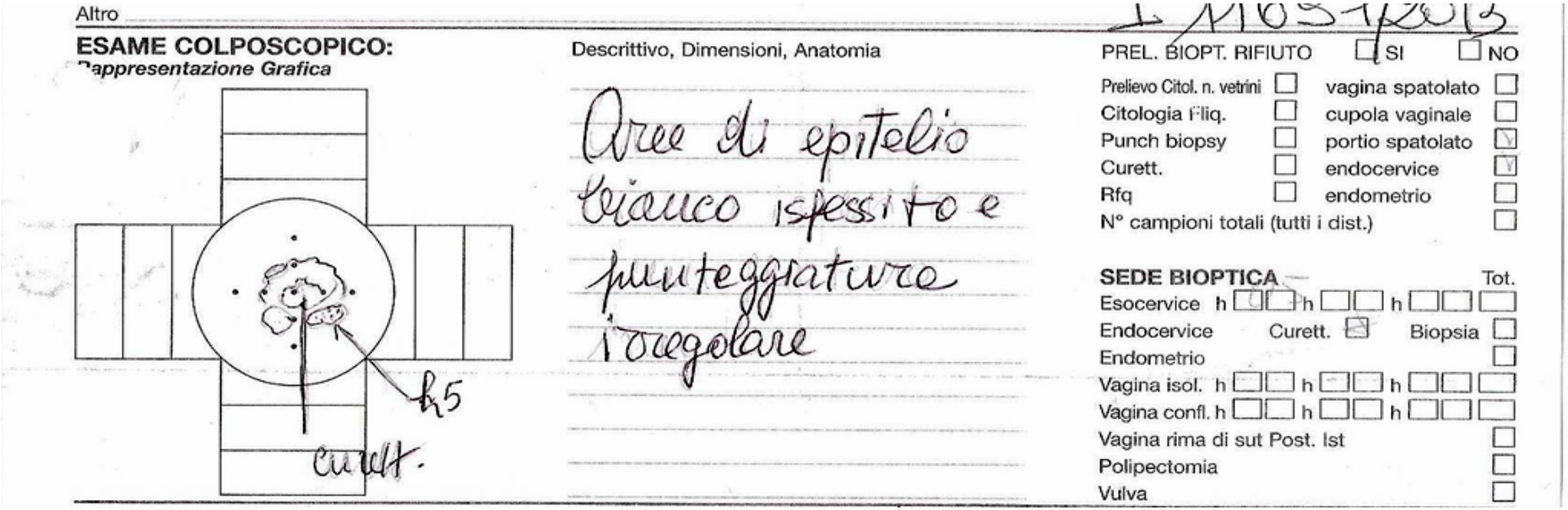

Altro

ESAME COLPOSCOPICO:
Rappresentazione Grafica

h5
curett.

Descrittivo, Dimensioni, Anatomia

Aree di epitelio bianco ispessito e punteggiatura irregolare

PREL. BIOPT. RIFIUTO ☐ SI ☐ NO

Prelievo Citol. n. vetrini	☐	vagina spatolato	☐
Citologia liq.	☐	cupola vaginale	☐
Punch biopsy	☐	portio spatolato	☒
Curett.	☐	endocervice	☒
Rfq	☐	endometrio	☐
N° campioni totali (tutti i dist.)			☐

SEDE BIOPTICA Tot.

Esocervice h ☐☐ h ☐☐ h ☐☐ ☐
Endocervice Curett. ☒ Biopsia ☐
Endometrio ☐
Vagina isol. h ☐☐ h ☐☐ h ☐☐ ☐
Vagina confl. h ☐☐ h ☐☐ h ☐☐ ☐
Vagina rima di sut Post. Ist ☐
Polipectomia ☐
Vulva ☐

ISTOLOGIA

BM h 5	**LEMBO ESULCERATO E INTENSAMENTE INFIAMMATO DI MUCOSA ESOCERVICALE CON SPICCATA ESOCITOSI GRANULOCITARIA E TRASFORMAZIONE DECIDUALE DELLO STROMA (p16: NEGATIVA)**
Curettage endocervicale	MUCO CON GRANULOCITI NEUTROFILI E LEMBI DI EPITELIO CILINDRICO ENDOCERVICALE CON ATIPIE CITOLOGICHE COMPATIBILI CON ADENOCARCINOMA IN SITU (p16: POSITIVA). (Score 6 sec. Joffe et al. Am J Surg Path 2003) L'assenza di stroma non consente una valutazione attendibile circa la presenza di eventuale atteggiamento invasivo.

CITOLOGIA DI II LIVELLO

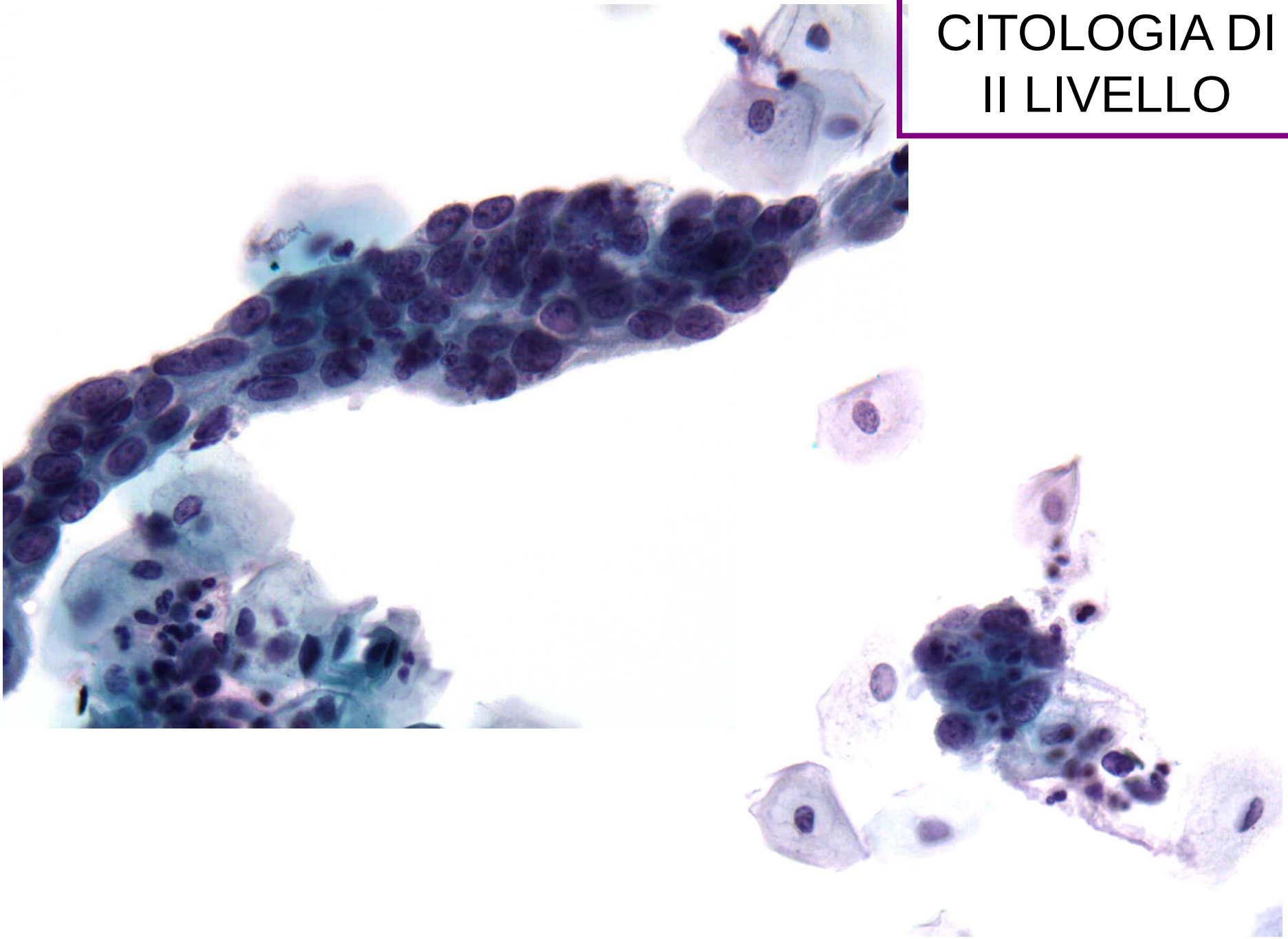

ISTOLOGIA: curettage

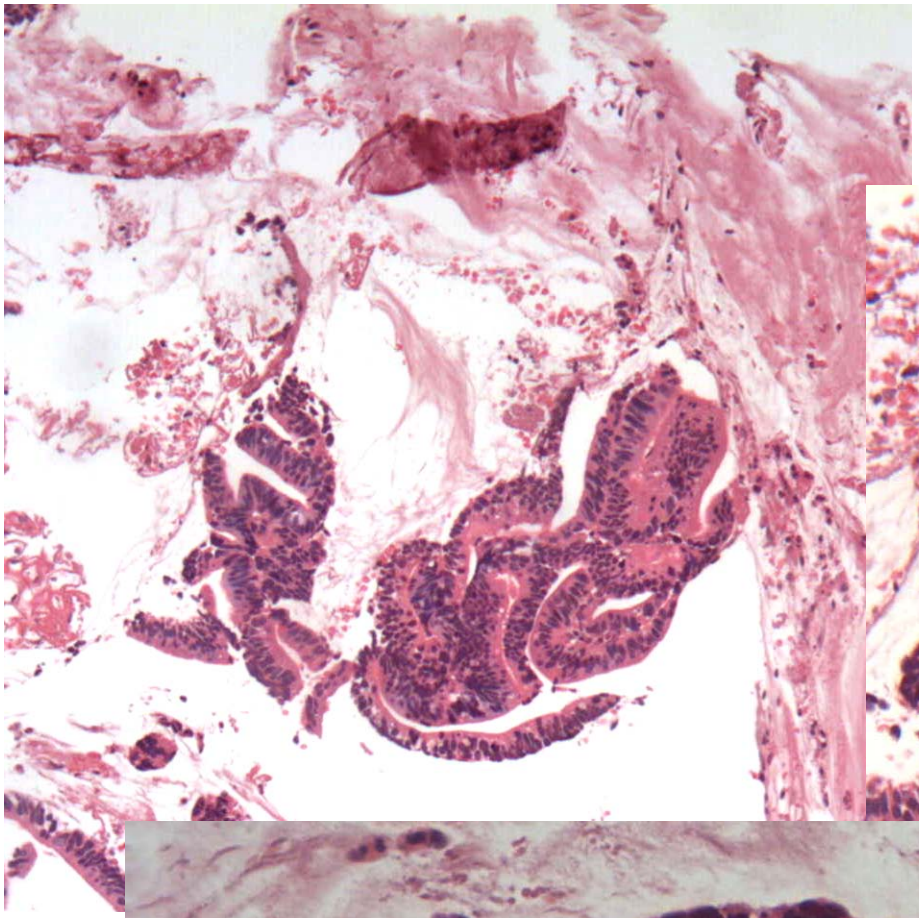

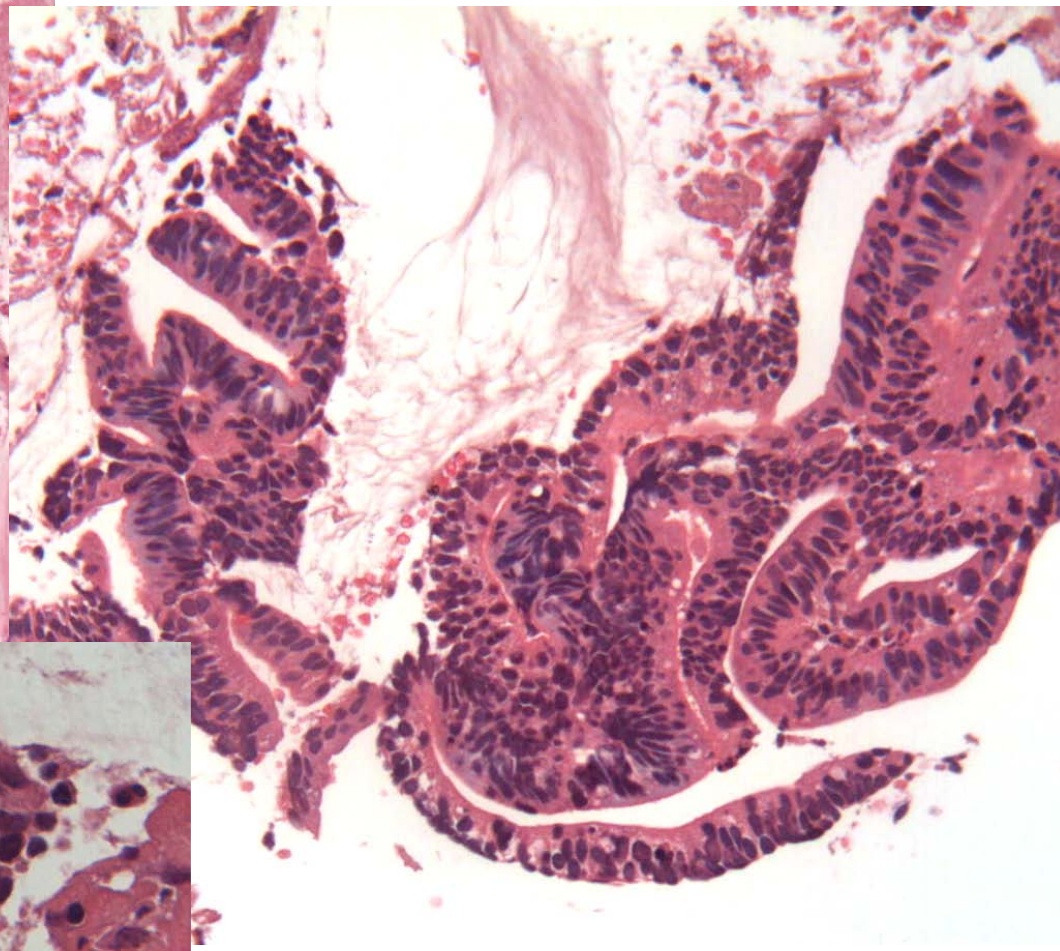

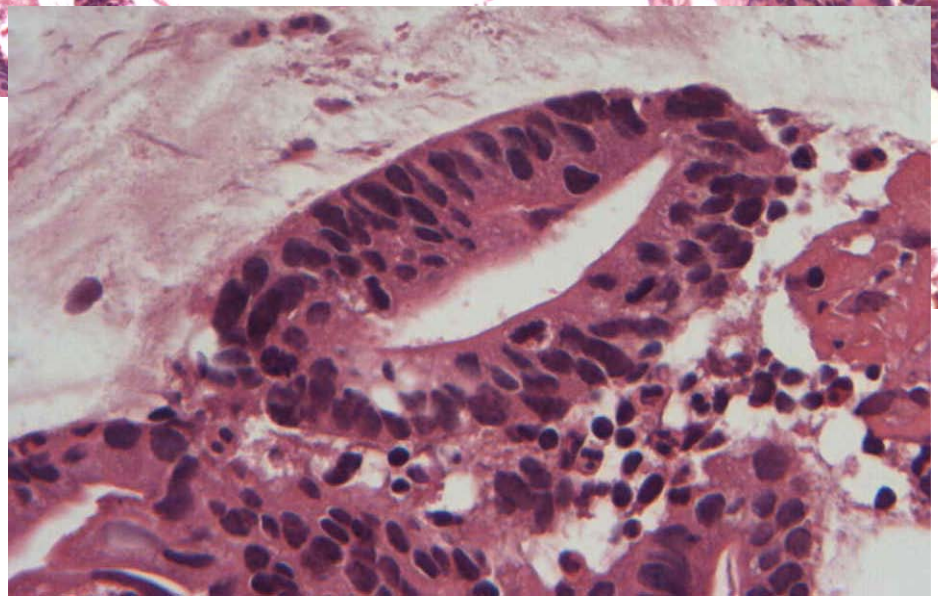

30/12/13 TC sul SUI alla 38a settimana e 1 g di gravidanza

Peso neonato gr 3510; Apgar 9/9.

12/2/14: CILINDRO-CONIZZAZIONE

Dimensioni mm 20x20 per una lunghezza OUE-margine di resezione apicale di mm 15

1. ADENOCARCINOMA IN SITU.

SEDE DELLA LESIONE: ENDOCERVICALE.

ESTENSIONE DI mm 10.

FOCOLAI DI MICROINVASIONE STROMALE CON MASSIMA PROFONDITA' DI INVASIONE DI CIRCA 300 micron.

EMBOLIZZAZIONE VASCULO-LINFATICA: NON EVIDENTE.

MARGINE DI RESEZIONE ESOCERVICALE: INDENNE A mm 6.

MARGINE DI RESEZIONE ENDOCERVICALE: INDENNE A mm 1.

MARGINE DI RESEZIONE PROFONDO: INDENNE. (pT1a1)

2. CURETTAGE: MUCO DENSO, ISTIOCITI, **MINUTI LEMBI DI EPITELIO CILINDRICO CON FOCALE ATIPIA NUCLEARE**, LEMBI DI MUCOSA DEL SEGMENTO UTERINO INFERIORE.

ISTOLOGIA: conizzazione

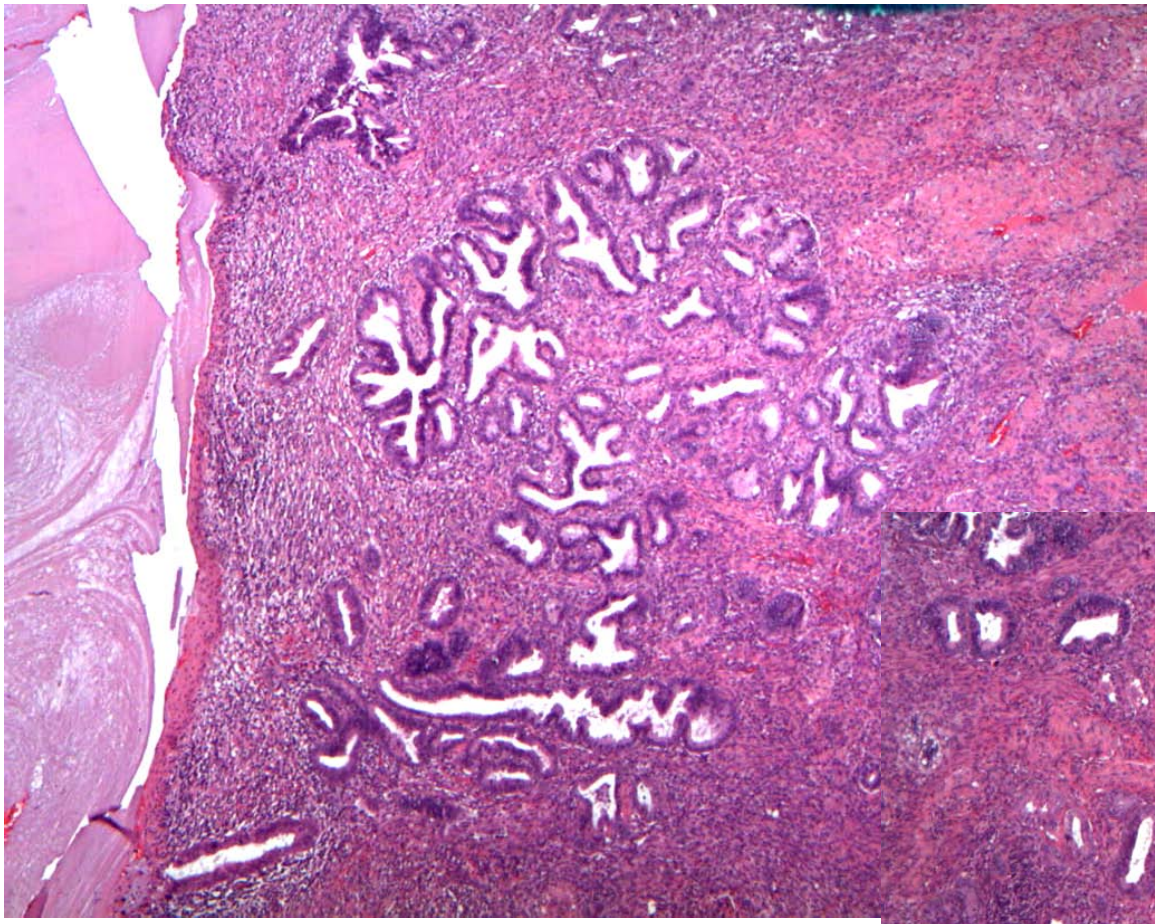

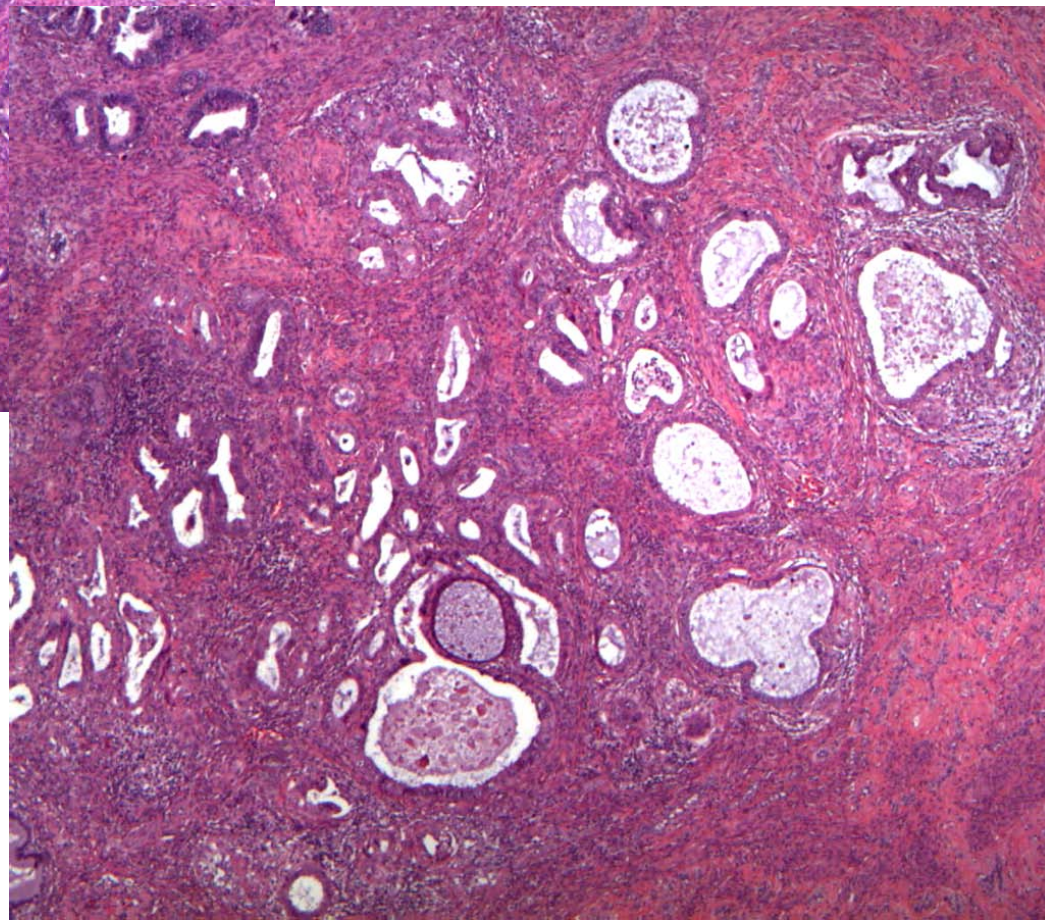

ISTOLOGIA: conizzazione

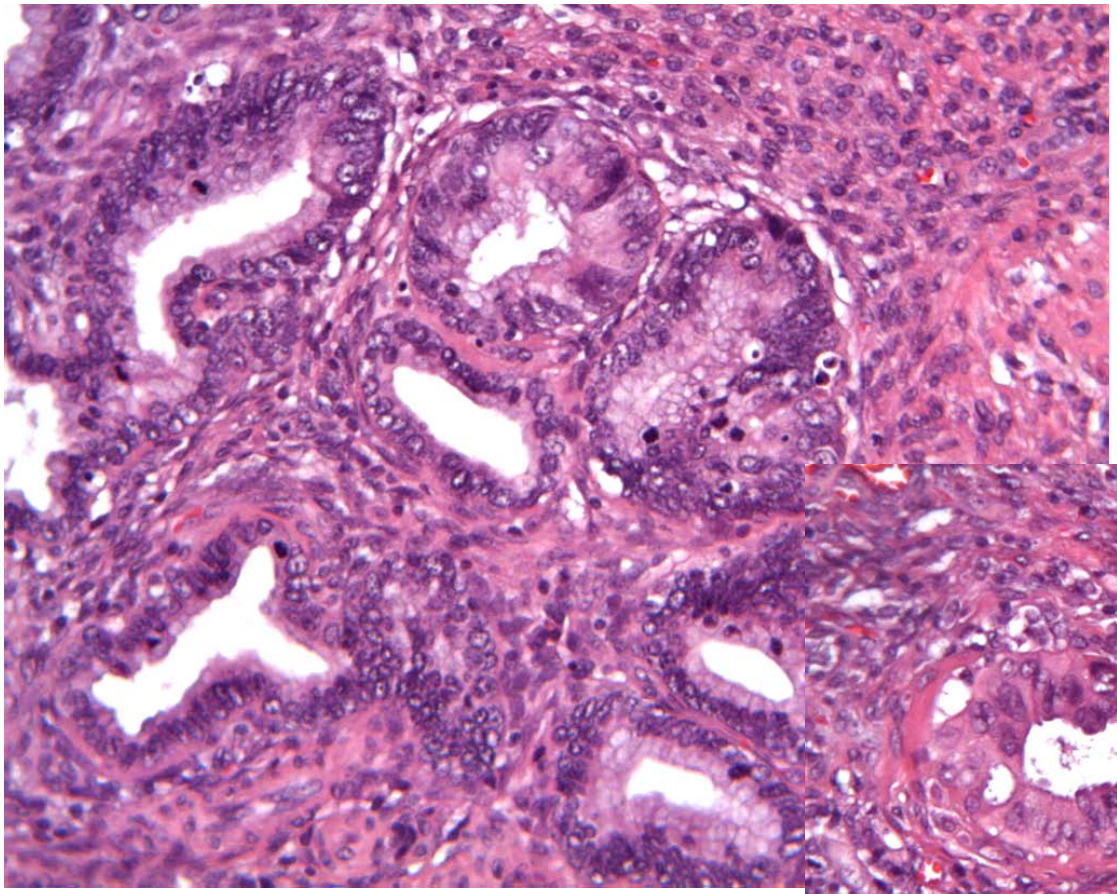

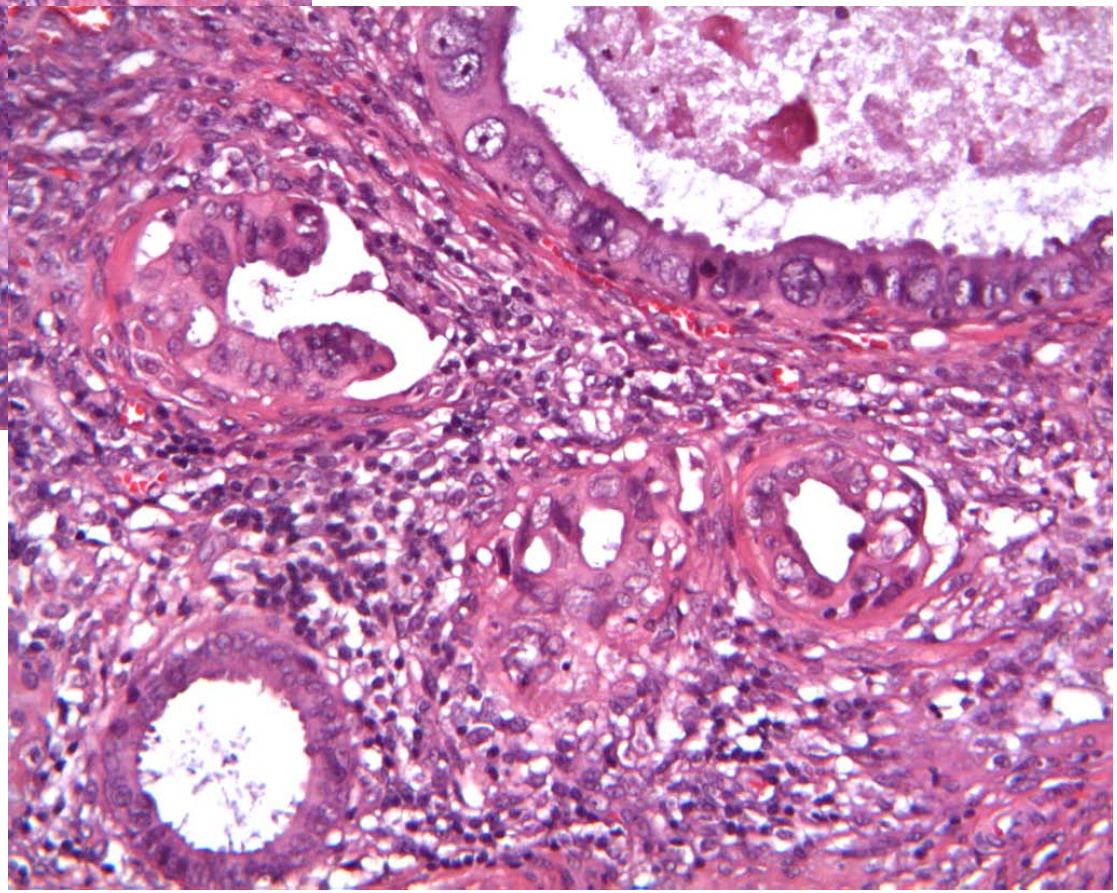

ISTOLOGIA: conizzazione

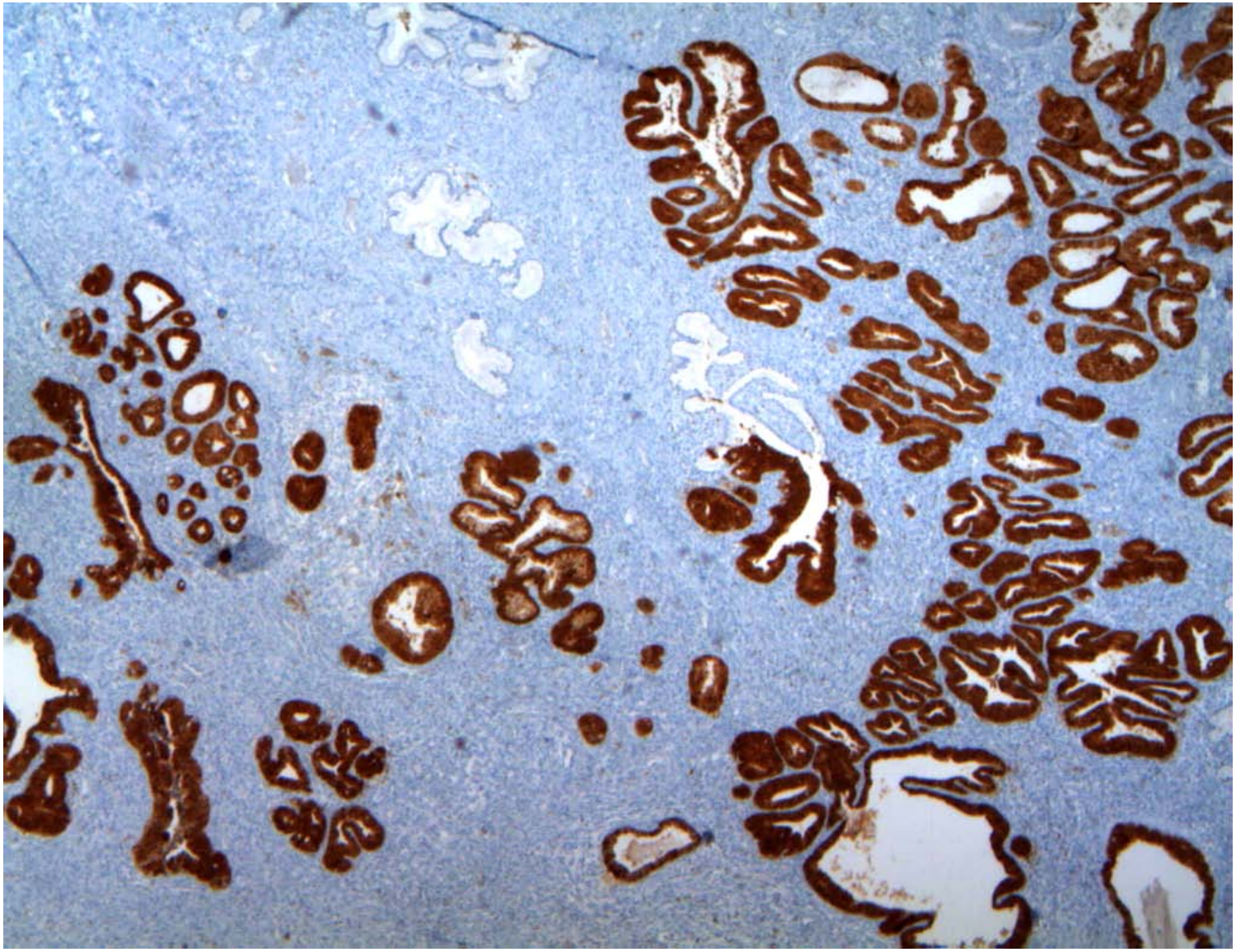

28/5/14: ISTERECTOMIA

UTERO CON FOCOLAIO DI ADENOCARCINOMA IN SITU.

SEDE ENDOCERVICALE.

ESTENSIONE: mm 4.

(Distanza dal margine di resezione vaginale: mm 28)

……